



Roma, 8-11 novembre 2018

17° Congresso Nazionale AME
Joint Meeting with AACE Italian Chapter
Update in Endocrinologia clinica



ITALIAN CHAPTER



DANNI RICORRENZIALI NELLA CHIRURGIA DELLA TIROIDE

Real clinical practice

Vincenzo Di Donna

Gemelli



Fondazione Policlinico Universitario Agostino Gemelli IRCCS
Università Cattolica del Sacro Cuore



Roma, 8-11 novembre 2018

Conflitti di interesse



ITALIAN CHAPTER



Ai sensi dell'art. 3.3 sul conflitto di interessi, pag 17 del Regolamento Applicativo Stato-Regioni del 5/11/2009, dichiaro che negli ultimi 2 anni ho avuto rapporti diretti di finanziamento con i seguenti soggetti portatori di interessi commerciali in campo sanitario:

Ibsa Farmaceutici Italia S.r.L.



Roma, 8-11 novembre 2018

SOMMARIO



ITALIAN CHAPTER



- ✓ Real clinical practice
- ✓ Dimensioni del problema
- ✓ Fattori di rischio
- ✓ Patogenesi
- ✓ Ruolo dell'endocrinologo





Roma, 8-11 novembre 2018

Real clinical practice

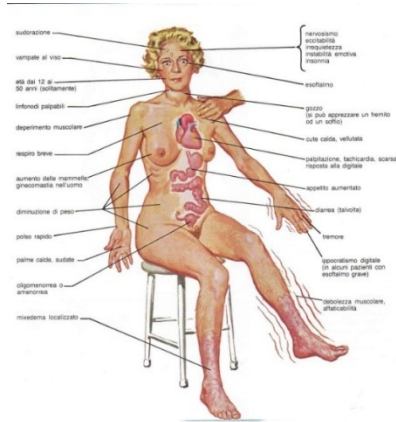


ITALIAN CHAPTER

F, 25 anni

M. di Basedow in trattamento con metimazolo da circa 12 mesi
(5 mg; TSH 0.01 mcU/ml, FT3 6.2 pg/ml, FT4 24 pg/ml; TsAb: 2.4 UI/l)

No noduli. No oftalmopatia



Post-TT raucedine e voce soffiata
Recupero dopo logopedia e steroidi
Lievi alterazioni dell'intensità vocale
24 mesi dopo la tiroidectomia



Roma, 8-11 novembre 2018

Real clinical practice

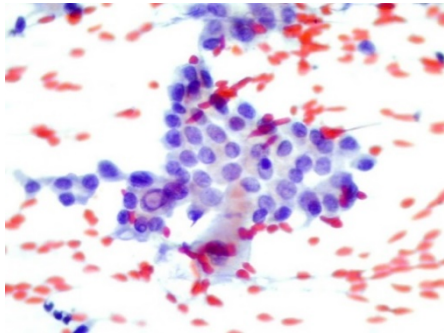


ITALIAN CHAPTER



F, 42 aa

Nodulo 7 mm lobo destro, TIR 5: ca. papillifero



Riduzione intensità e affaticabilità
vocale 12 mesi dopo la tiroidectomia
Non eseguita alcuna terapia



Roma, 8-11 novembre 2018

Real clinical practice



ITALIAN CHAPTER



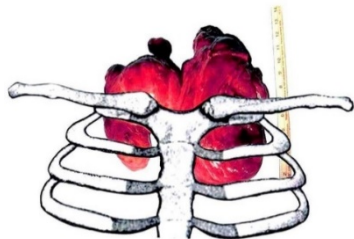
F, 79 aa

Tiroidectomia parziale 1964 e 1995 (gozzo)

Voluminoso gozzo recidivo immerso, sintomi compressivi

FNAB nodulo 4 cm: nodulo follicolare

MRGE. Tabagismo.



Tiroidectomia (chirurgo toracico) nel gennaio 2002

Metilprednisolone ev, PPI, antibiotici

Reintubazione e tracheostomia per circa 2 mesi



Roma, 8-11 novembre 2018

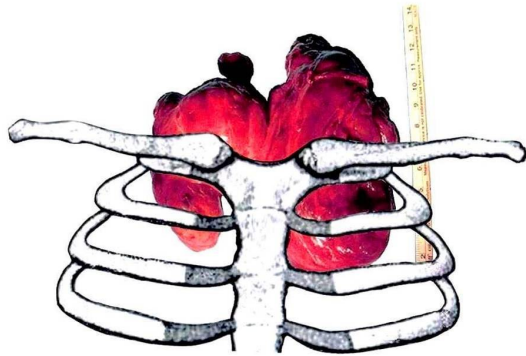
Real clinical practice



ITALIAN CHAPTER



Paralisi cordale bilaterale persistente in adduzione.
Cordotomia posteriore destra e sbrigliamento
tracheale dalla cute cervicale (dicembre 2002).



Istologico: ca. papillare varietà follicolare
1.5 cm in adenoma follicolare



Roma, 8-11 novembre 2018

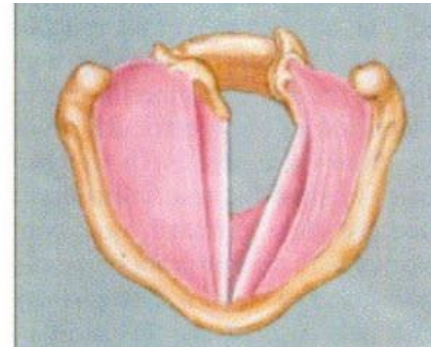
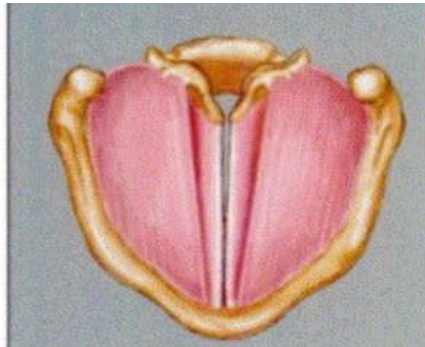
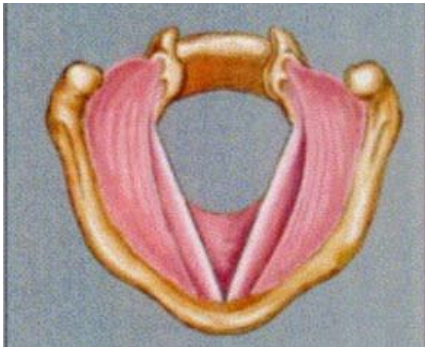
Paralisi monolaterale



ITALIAN CHAPTER



- Disfonia di grado variabile
- Raucedine, voce soffiata, diplofonica, di falsetto, alterazioni di estensione e intensità, affaticabilità vocale
- Problemi deglutizione dei liquidi (circa 50%)





Roma, 8-11 novembre 2018

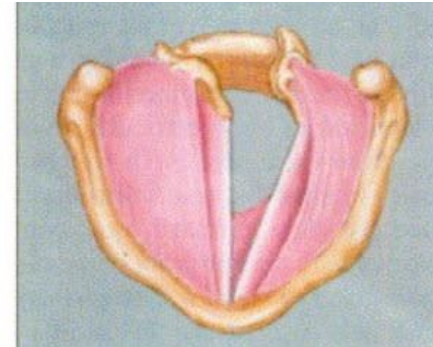
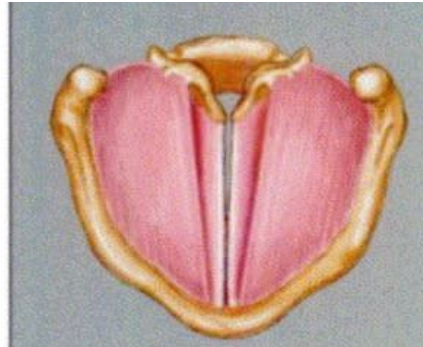
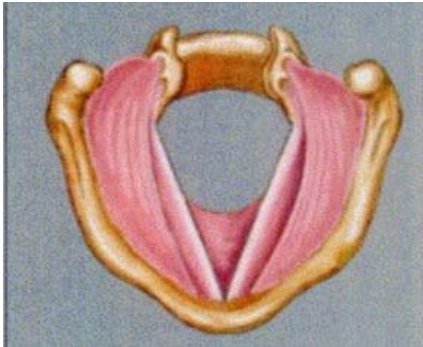Paralisi bilaterale



ITALIAN CHAPTER



- Dispnea inspiratoria acuta, con stridor, corngage e tirage
- Sintomatologia drammatica
- Disfonia solo come sintomo d'esordio





Roma, 8-11 novembre 2018

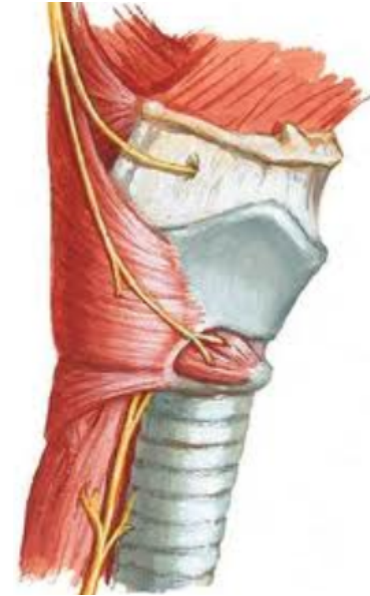Nervo laringeo superiore



ITALIAN CHAPTER



- Incidenza variabile (1-30%)
- Sintomatologia in genere modesta:
 - perdita di tensione corde vocali
 - alterazioni del timbro della voce
 - facile affaticabilità vocale
 - lieve raucedine
 - difficoltà tonalità acute e canto





Roma, 8-11 novembre 2018

SOMMARIO



ITALIAN CHAPTER



- ✓ Real clinical practice
- ✓ Dimensioni del problema
- ✓ Fattori di rischio
- ✓ Patogenesi
- ✓ Ruolo dell'endocrinologo





Roma, 8-11 novembre 2018

Rilevanza del problema

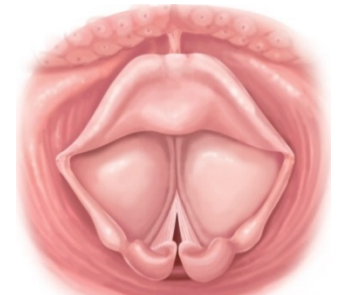


ITALIAN CHAPTER



- Spesso la complicanza più temuta
- Conseguenze sociali e professionali
- Prima causa di contenzioso

Disfonia >> danno ricorrente !





Roma, 8-11 novembre 2018

Alterazioni vocali

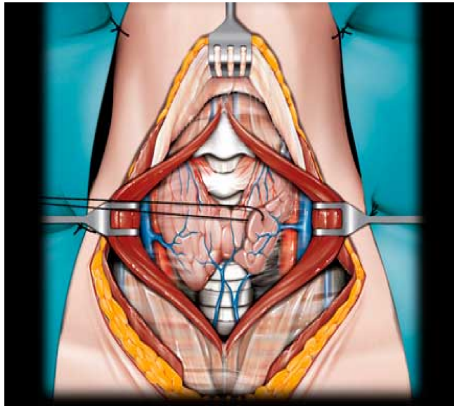


ITALIAN CHAPTER



(20-87% nell'immediato post-operatorio e 11-15% dopo 3-6 mesi)

Borel F et al. Surgery 2018 Apr, 163:796-800



Altre cause di danno vocale sono:

- danno funzionale dei muscoli
- fenomeni cicatriziali post-chirurgici
- comparsa di flogosi laringea da RGE
- intubazione endotracheale
- alterazioni della vascolarizzazione

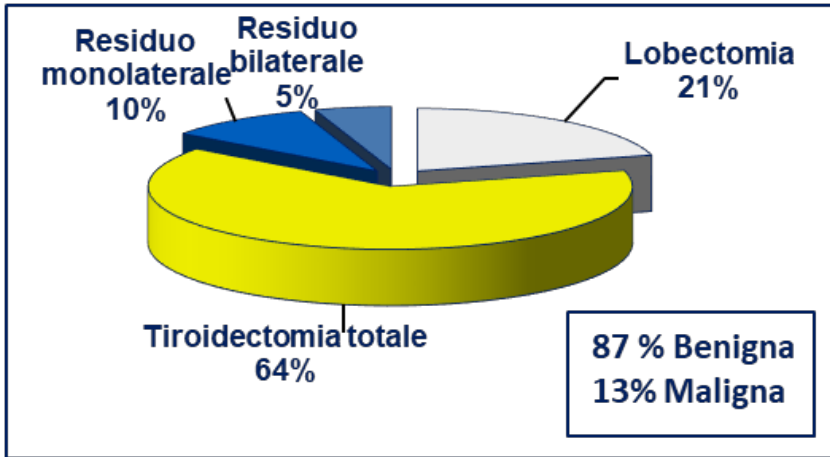


Roma, 8-11 novembre 2018

Epidemiologia



ITALIAN CHAPTER



Complicanze	% pazienti
IPOCALCEMIA	10% (1.7% definitivo)
LESIONI RLN	3.4% (4.3 nelle TT) (1%definitivo-0.4% bi)
LARINGEO SUP	3.7%
INFEZIONI	0.3%
EMORRAGIA	1.2%
ALTRE	rare

Rosato L et al, World J Surg 2004, 28: 271-276

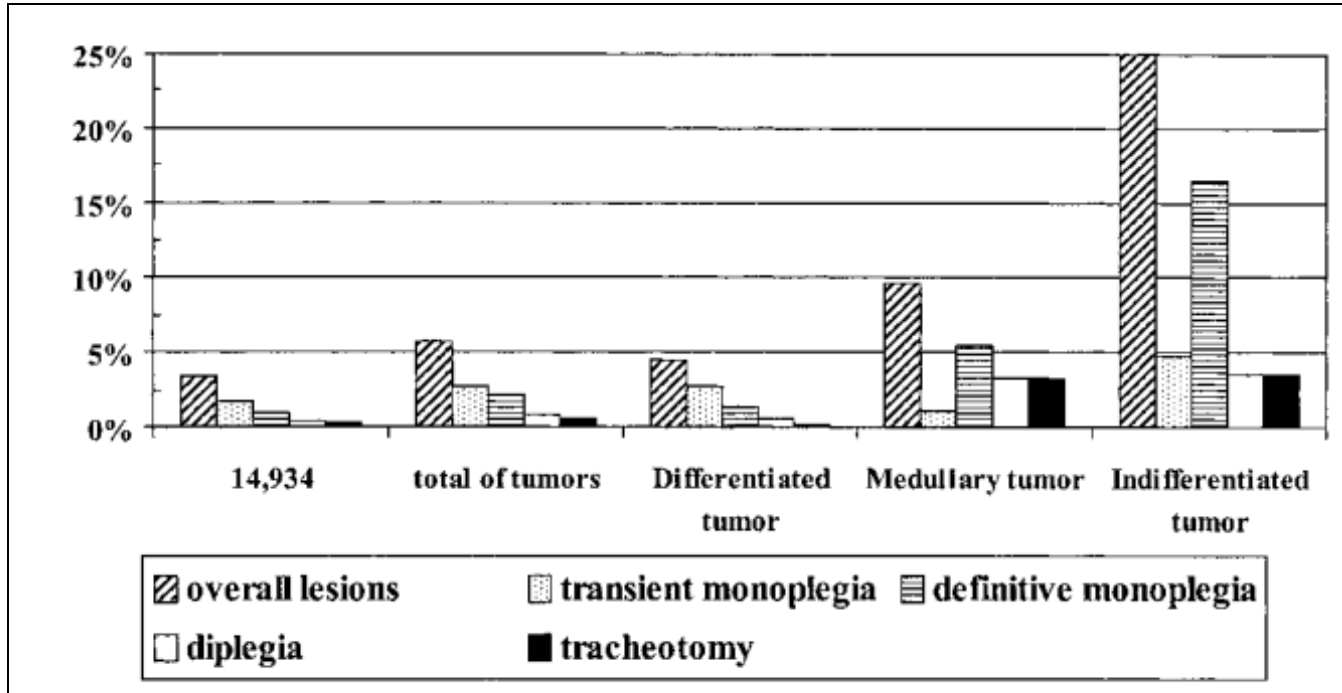


Roma, 8-11 novembre 2018

Epidemiologia



ITALIAN CHAPTER



Rosato L et al, World J Surg 2004, 28: 271-276



Roma, 8-11 novembre 2018

Epidemiologia



ITALIAN CHAPTER



Autori	N	Transitoria Mono	Definitiva Mono	Bilaterale
Thomusch et al. (2000)	7266	2.1%	1.1%	NS
Bellantone et al.* (2002)	204	0.5%	0.2%	0
Efremidou et al. (2009)	932	1.3%	0.2%	0
Duclos et al. (2012)	3574	-	2.08%	0

Christou N, Mathonnet M. J Visc Surg 2013, 150:249-56

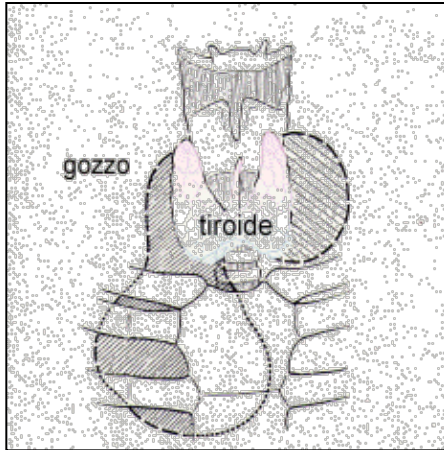


Roma, 8-11 novembre 2018

Epidemiologia



ITALIAN CHAPTER



Complicanze	% pazienti
Transitoria mono	3.5%
Definitiva mono	1.1%
Transitoria bi	0.2%
Definitiva bi	0.02%
Definitiva monolaterale nel gozzo immerso	3.3%

Studio italiano multicentrico retrospettivo su 14.993 TT

Testini M et al. J Visc Surg 2014;151:183-9



Epidemiologia



Complicanze	% nervi a rischio
Transitoria mono	3.9%
Definitiva mono	0.8%

- Studio multicentrico europeo prospettico su 18.955 pz (68 ospedali in 6 Paesi)
- Laringoscopia diretta o indiretta prima e 14 gg dopo chirurgia
- No differenze legate all'autoimmunità



Roma, 8-11 novembre 2018

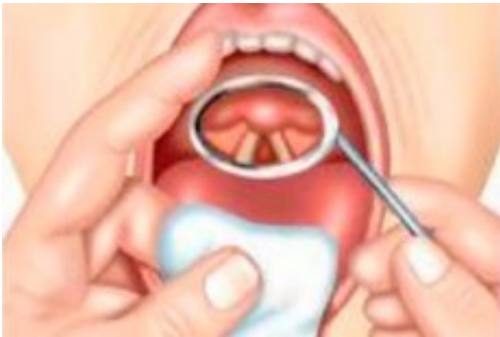Incidenza variabile



ITALIAN CHAPTER



- 0.5-18 (30)% forma transitoria e 0-6 (10)% definitiva
- Circa 40.000 tiroidectomie l'anno



- Timing follow-up post-operatorio
- Valutazione clinica vs strumentale
- Alterazioni molto sfumate
- Definizione della complicanza
- Definizione gozzo immerso



Roma, 8-11 novembre 2018

Uno sguardo alla storia



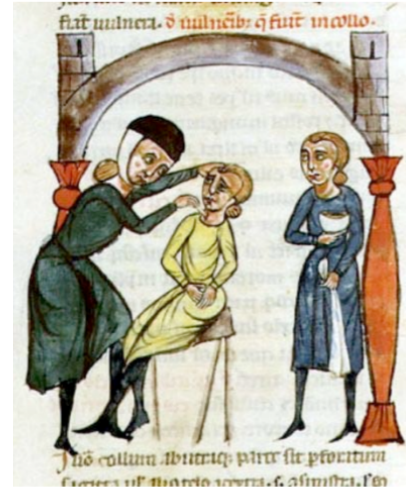
ITALIAN CHAPTER

Paralysis of Recurrent Laryngeal Nerve after Thyroidectomy.

By T. B. LAYTON, M.S.

PATIENT, a female, aged 45, after suffering from a severe form of Graves' disease since September, 1912, had the right thyroid lobe excised in July, 1914. Following the operation patient became hoarse owing to abductor paralysis on the right side. The hoarseness continued for six months before the voice returned to normal.

Layton TB. Proc R Soc Med 1921;14:24-6



or plexus. That was probably invariable, and it was, he said, almost impossible to enucleate the lateral lobe of the thyroid without damaging one of these branches. Some years ago he arranged with one surgeon to allow him to see



Roma, 8-11 novembre 2018

SOMMARIO



ITALIAN CHAPTER

- ✓ Real clinical practice
- ✓ Dimensioni del problema
- ✓ Fattori di rischio
- ✓ Patogenesi
- ✓ Ruolo dell'endocrinologo





Roma, 8-11 novembre 2018

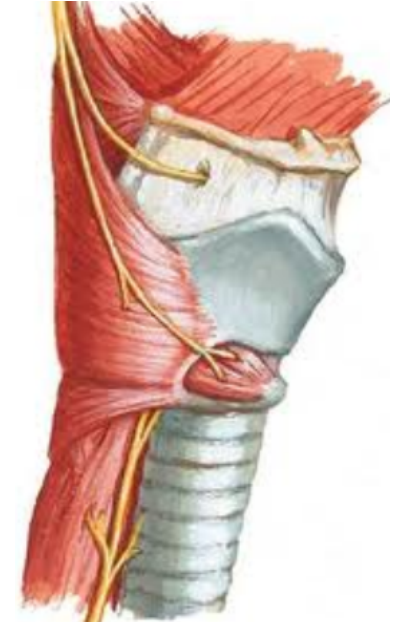Fattori di rischio



ITALIAN CHAPTER



- Patologia di base
- Estensione della chirurgia
- Re-intervento
- Esperienza del chirurgo
- Iperestensione del nervo
- Minore dimensione RLN
- Sovrastimolazione NIM





Roma, 8-11 novembre 2018

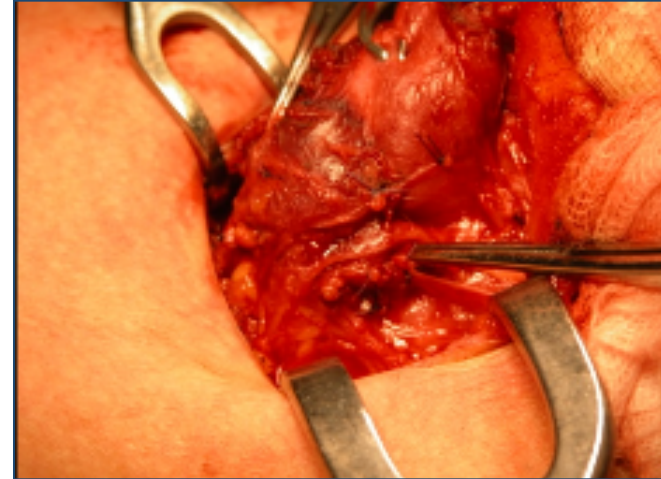
Patogenesi



ITALIAN CHAPTER



- Stiramento
- Trazione
- Compressione
- Edema
- Ischemia
- Lesione termica
- Sezione completa o incompleta





Roma, 8-11 novembre 2018

Il ruolo dell' endocrinologo



ITALIAN CHAPTER



16.30 - 18.00	<p data-bbox="710 255 909 292">Simposio 1</p> <p data-bbox="583 364 996 445">Danni ricorrenti nella chirurgia della tiroide</p> <ol data-bbox="583 517 1016 940" style="list-style-type: none">1. Real clinical practice2. Cosa può fare il chirurgo3. Come definire e correggere la lesione4. Quando e come la terapia riabilitativa5. Take home messages <p data-bbox="852 980 1035 1009">Sessione ECM</p>
---------------	--





Roma, 8-11 novembre 2018

Real clinical practice



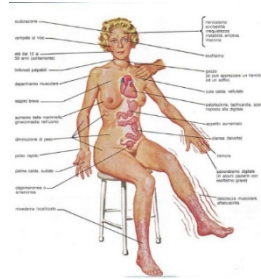
ITALIAN CHAPTER

F, 25 anni

M. di Basedow in trattamento con metimazolo da circa 12 mesi

5 mg; TSH 0.01 mcU/ml, FT3 6.2 pg/ml, FT4, 24 pg/ml; TsAb: 2.4 UI/l

No noduli. No oftalmopatia



- Indicazione corretta alla tiroidectomia
- Valutare la possibilità di terapie alternative (MRT)
- Soluzione di Lugol 5-15 gtt/die per 10-15 gg
(sol. al 5% di I molecolare e al 10% di KI, 1 gtt = 8 mg I)



Roma, 8-11 novembre 2018

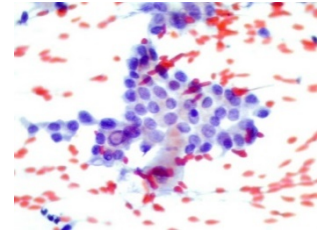
Real clinical practice



ITALIAN CHAPTER



Nodulo 7 mm lobo destro, TIR 5: ca papillifero
Riduzione intensità e affaticabilità vocale dopo 12 mesi
Non eseguita nessuna valutazione specialistica



- Evitare l'*overtreatment*
- Valutare emitiroidectomia in pazienti con fattori di rischio
- Recupero spontaneo dopo 4 settimane-12 mesi
- Valutazione specialistica 1 mese dopo la tiroidectomia



Roma, 8-11 novembre 2018

Real clinical practice



ITALIAN CHAPTER



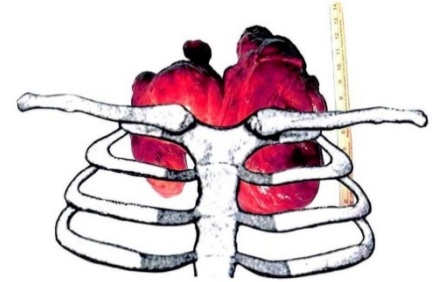
F, 79 aa

Tiroidectomia parziale 1964 e 1995 (gozzo)

Voluminoso gozzo recidivo immerso, sintomi compressivi

FNAB nodulo 4 cm: nodulo follicolare

MRGE. Tabagismo.



- Evitare l'*undertreatment*
- Centri ad alto volume
- Identificare i fattori di rischio (laringoscopia pre-operatoria)



Roma, 8-11 novembre 2018

Conclusioni



ITALIAN CHAPTER



- Consenso informato
- Indicare centri ad alto volume
- Terapie alternative (PEI, laser, RF)
- Ruolo dell'endocrinologo e importanza del team

